椎間板ヘルニア

椎間板は背骨と背骨の間にあり、クッションの役目をしています。円盤のような形をしていて、ほぼ中央に髄核と呼ばれるゼラチン状の柔らかい塊があり、これをとりかこむように線維軟骨の層が同心円状に重なり合って線維輪と呼ばれる周辺部を形成しています。犬における椎間板の変性には、軟骨様異形成と線維様異形成の2つのタイプがあります。前者はダックスフンド、シーズー、ペキニーズ、ビーグルなどの犬種に多く、若齢時から急速に進行することもあります。後者は主にこれら以外の犬種で、加齢に伴いしだいに病勢が進行していきます。この疾患では、椎間板が突出した位置により、影響を受ける神経が異なり、脊髄圧迫の程度が重症度に影響を与えます。

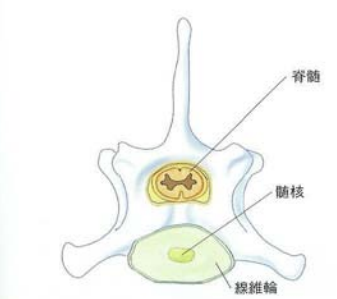

〔正常〕

【原因】椎間板が変形、突出することにより脊髄を圧迫、傷害し、さまざまな神経症状を引き起こします。内部の髄核が脱出し、脊髄を圧迫するタイプⅠと、外側の線維輪が突き出して脊髄を圧迫するタイプⅡに分類されます。椎間板ヘルニアは一般に頚椎領域、胸椎後方、腰椎前方領域に発症が多いとされています。

〔タイプⅠ〕

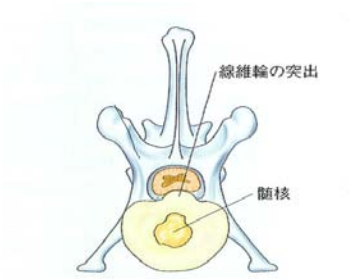

〔タイプⅡ〕

【症状】頚部椎間板ヘルニア症では頚部の痛みからはじまり、運動失調、麻痺が認められるようになり、重症になると自力で起き上がれなくなり、四肢の完全麻痺や自力による排便・排尿に困難がみられることがあります。また、胸部や腰部における椎間板ヘルニア症では腰背部疼痛、後肢の運動失調などが発現し、自力による排便・排尿が困難になることもあります。

☆ 初期の症状としては、抱いた時に「キャン」と鳴いて痛がったり、怒ったりする、動きたがらない、階段を上らなくなるなどがみられます。

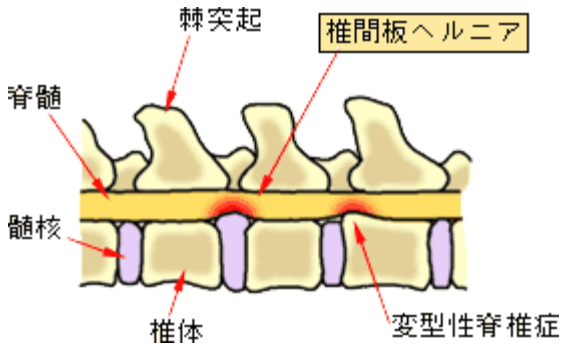

【診断】

1.神経学的検査→肢や皮膚の反応、反射を調べます。肢先や皮膚の感覚があるかどうか、手首・足首の返し方、着地の仕方などを検査します。

2.レントゲン検査→脊髄、椎間板ともに通常のレントゲンでは写らないので、椎間板の石灰化、脊椎と脊椎の空間（悪いところは狭くなることが多い）などを見ます。中には全く異常を認めない場合もあります。また、麻酔下で背髄造影を行って圧迫の部位、程度を確認する場合もあります。

3.CT検査→大学病院等で検査します。病変の程度の判定、部位の特定をします。

【治療】程度が軽い場合には安静、内科的治療（ステロイド剤、鎮痛消炎剤、ビタミン剤などの投与）
深部痛覚が消失しているような重度の場合は早急な手術が必要になります。

外科的処置 CT検査や、脊椎造影検査を行い、病変部の位置を確認した後に手術にうつります。病変の位置や状況によって様々な術式がとられますが、基本的に圧迫部の解除が必要です。圧迫の原因である椎間物質の除去、圧迫をうけた脊髄神経の逃げ場を作ったりする手術を行います。

【日頃の注意事項】

- 痛みやふらつきなどの症状が出ているときは安静にします。
- 階段の上り下り、ソファーやベッドなどに飛び乗る、後肢でジャンプするなどの行動は極力避けましょう。
- 抱くときはお尻を下から持ち上げるようにすると脊髄に負担がかかるので、お腹を抱えるようにして、後肢をぶら下げるように抱きましょう。
- 症状がなくなったら、適度な運動をして、筋力を鍛えることで再発防止になります。
- 体重が増えすぎないように気をつけましょう。
- 関節疾患用のサプリメントの投与も有効です。